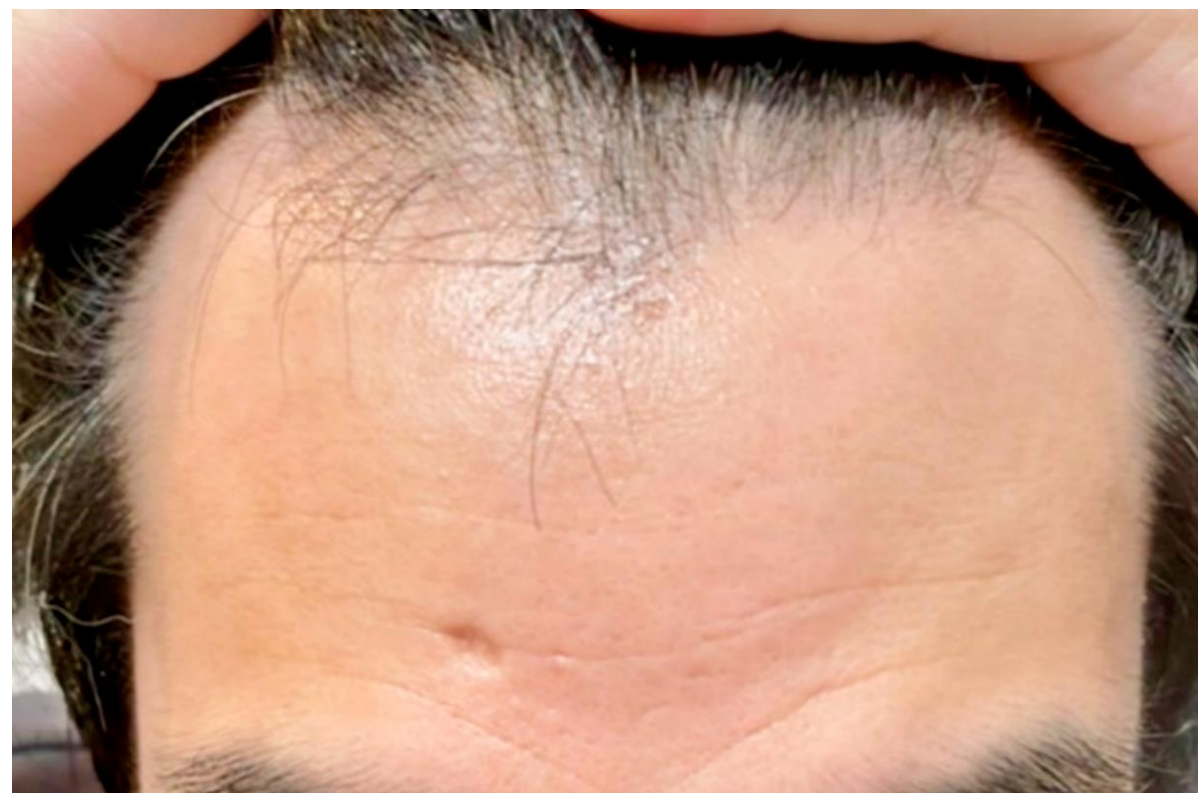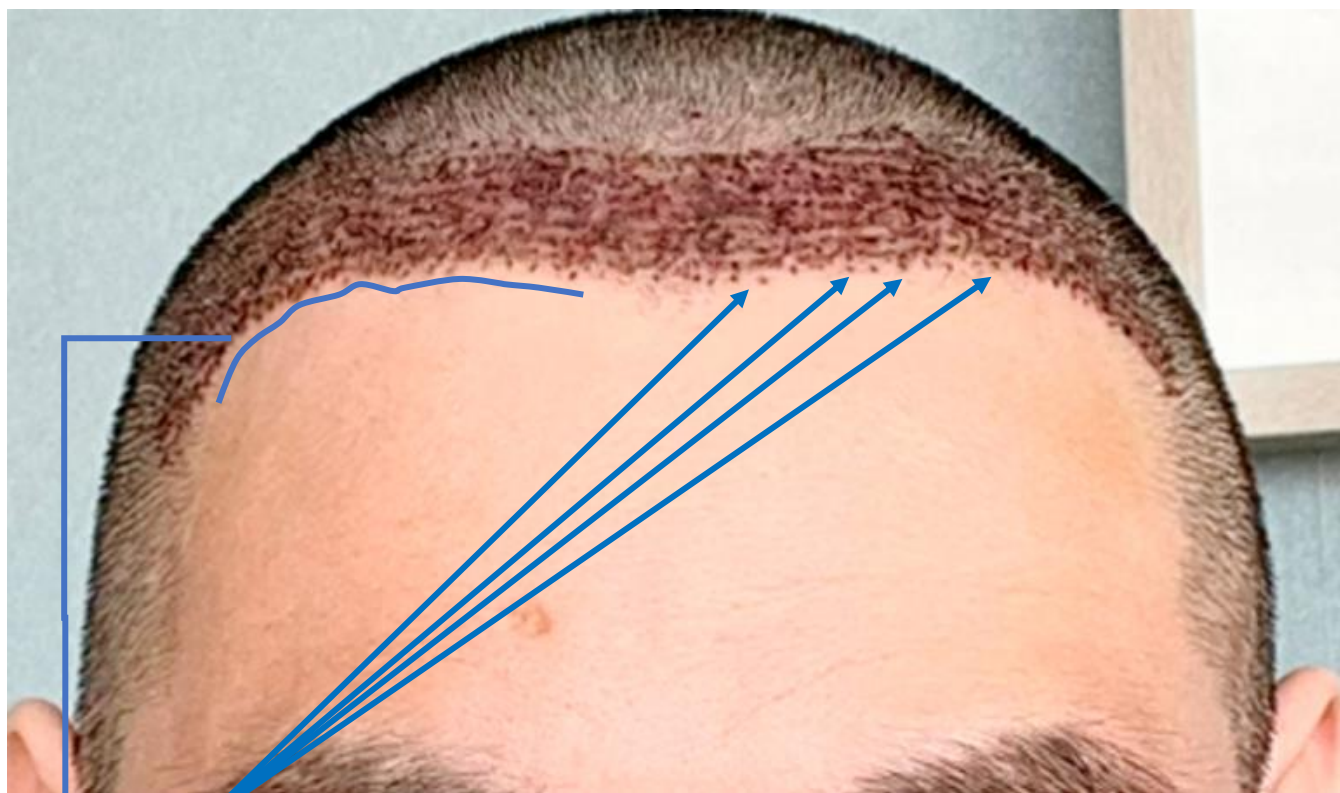


植毛前の前頭部写真



植毛手術から3日後の前頭部写真(2300株)

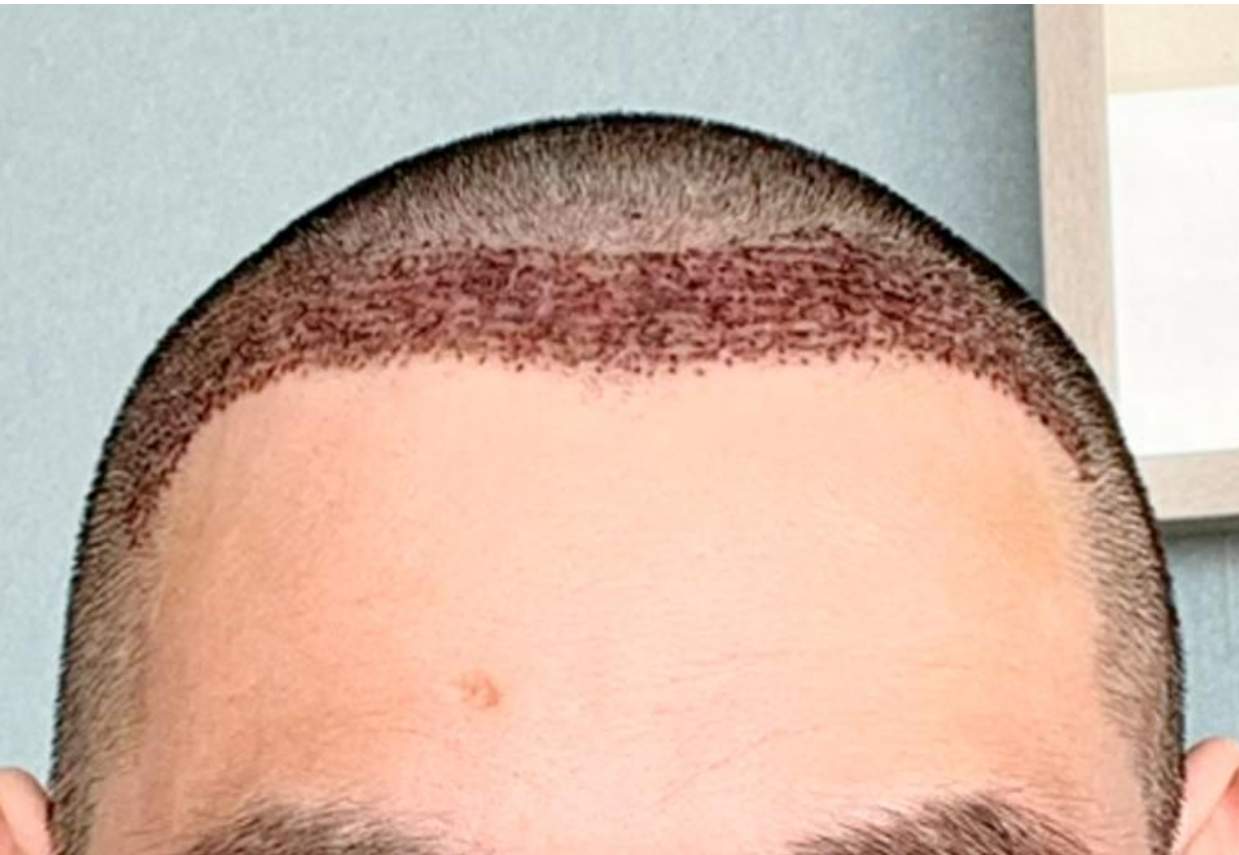

①自然な生え際になるように、**生え際には生え際に適した毛根を配置**しています。

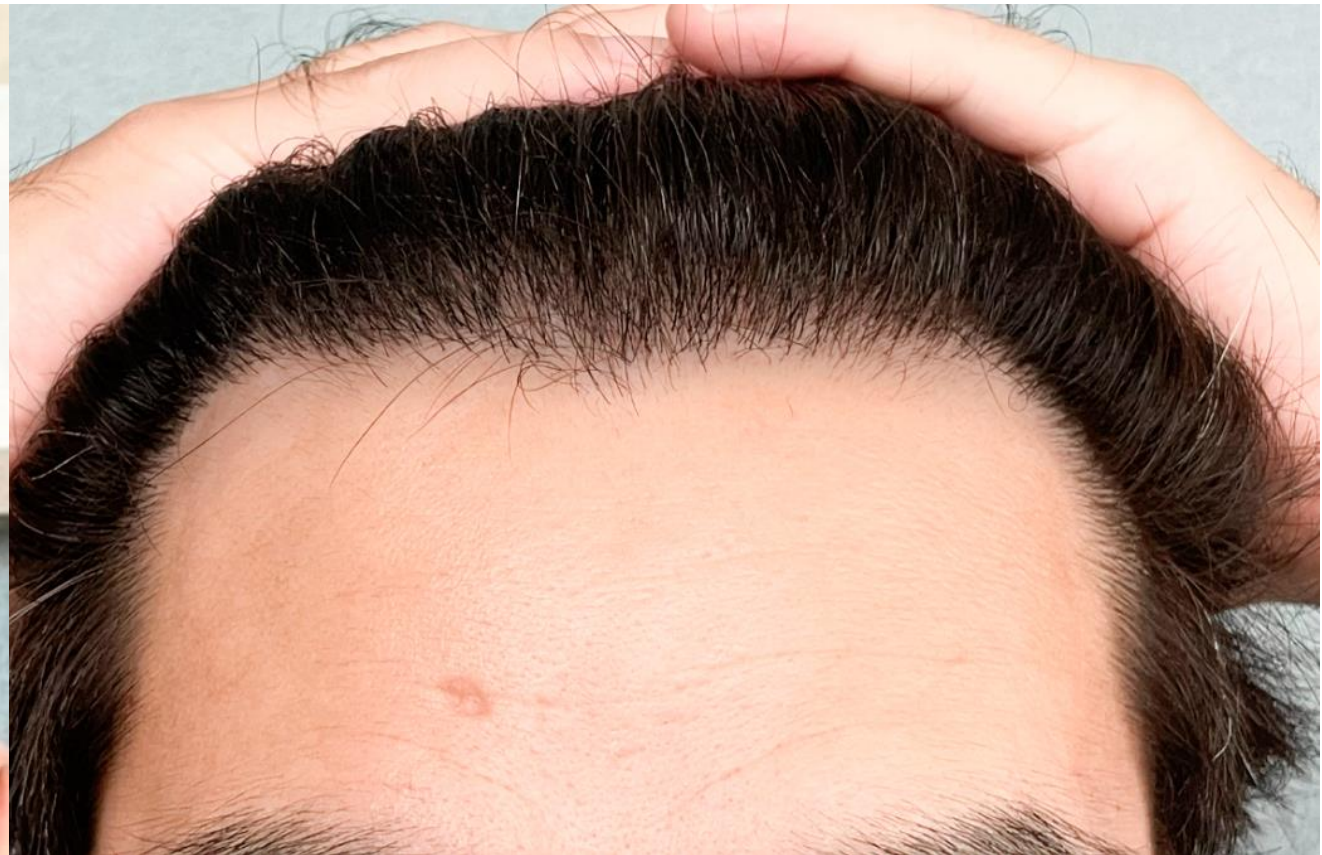②直線的（人工的）にならないように、**自然な生え際のカーブ**を作っています。

③**毛並み**に沿って、**高密度にぎっしり**と植えられています。

植毛手術から**3日後**の前頭部写真



植毛手術から**2年後**の前頭部写真



密度もしっかりあり、
とても**自然な生え際**になっています。

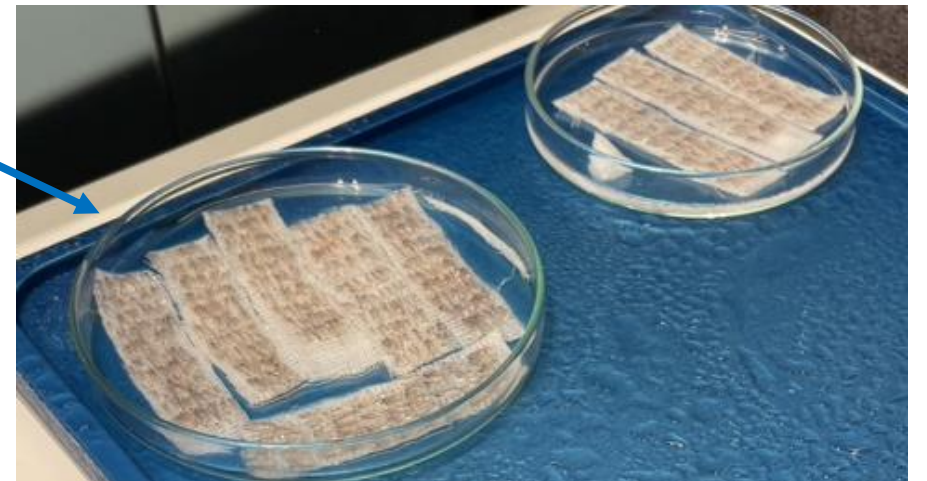
植毛手術から**2日後**の後頭部写真 (2300株が減った状態)

最新のDHI施術法の為
手術の2日後にもかかわらず、
傷跡が全くありません。

技術が高い医師ほど手術スピードが
早く、後頭部から毛根を取得して植えるま
での時間が短く、定着率が向上します。

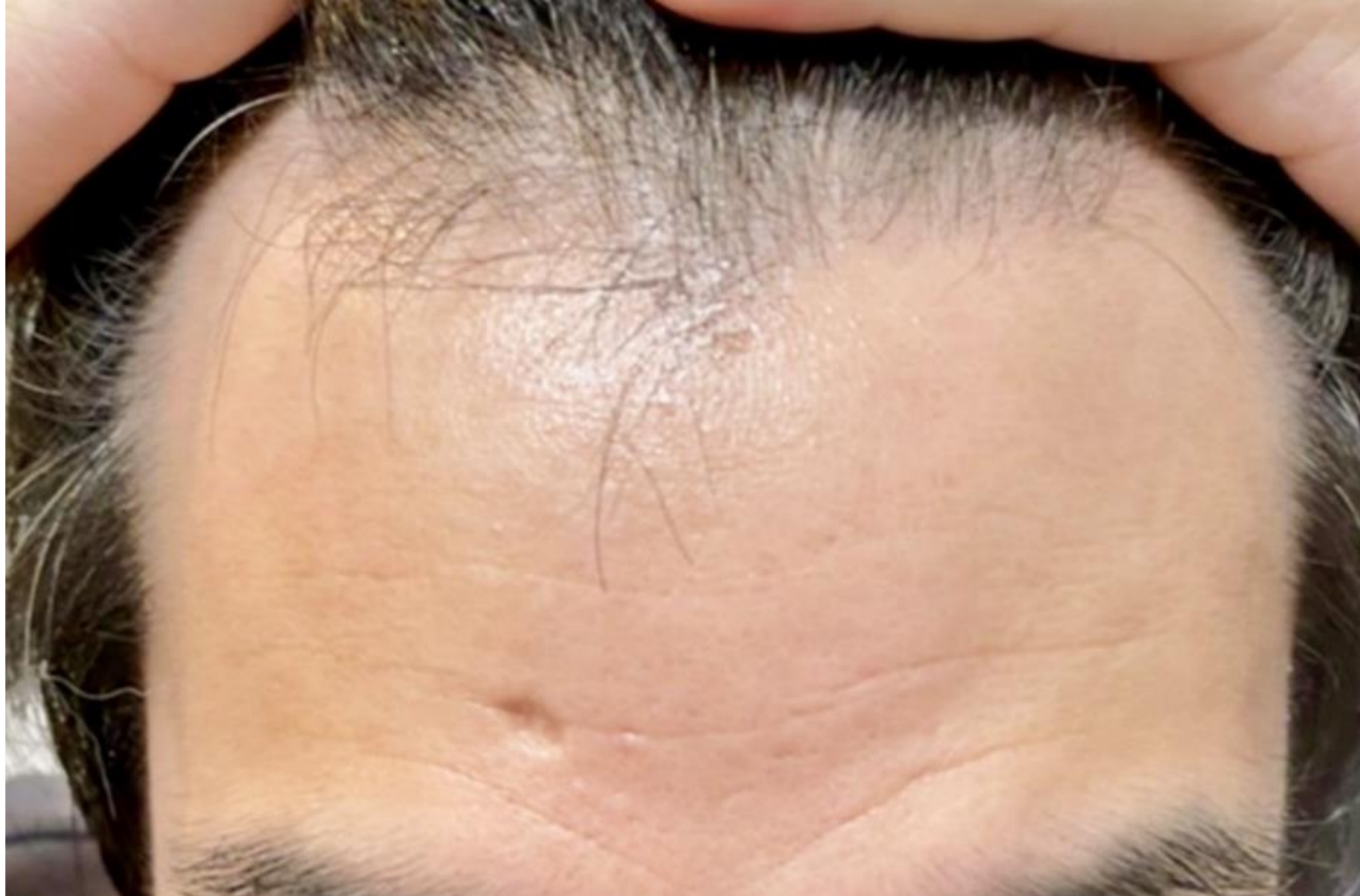後頭部に全く傷跡がないのは
素早く、正確に毛根の取得を行い、
頭皮の負担を最小限に抑えているからです。

2300株 (毛根)

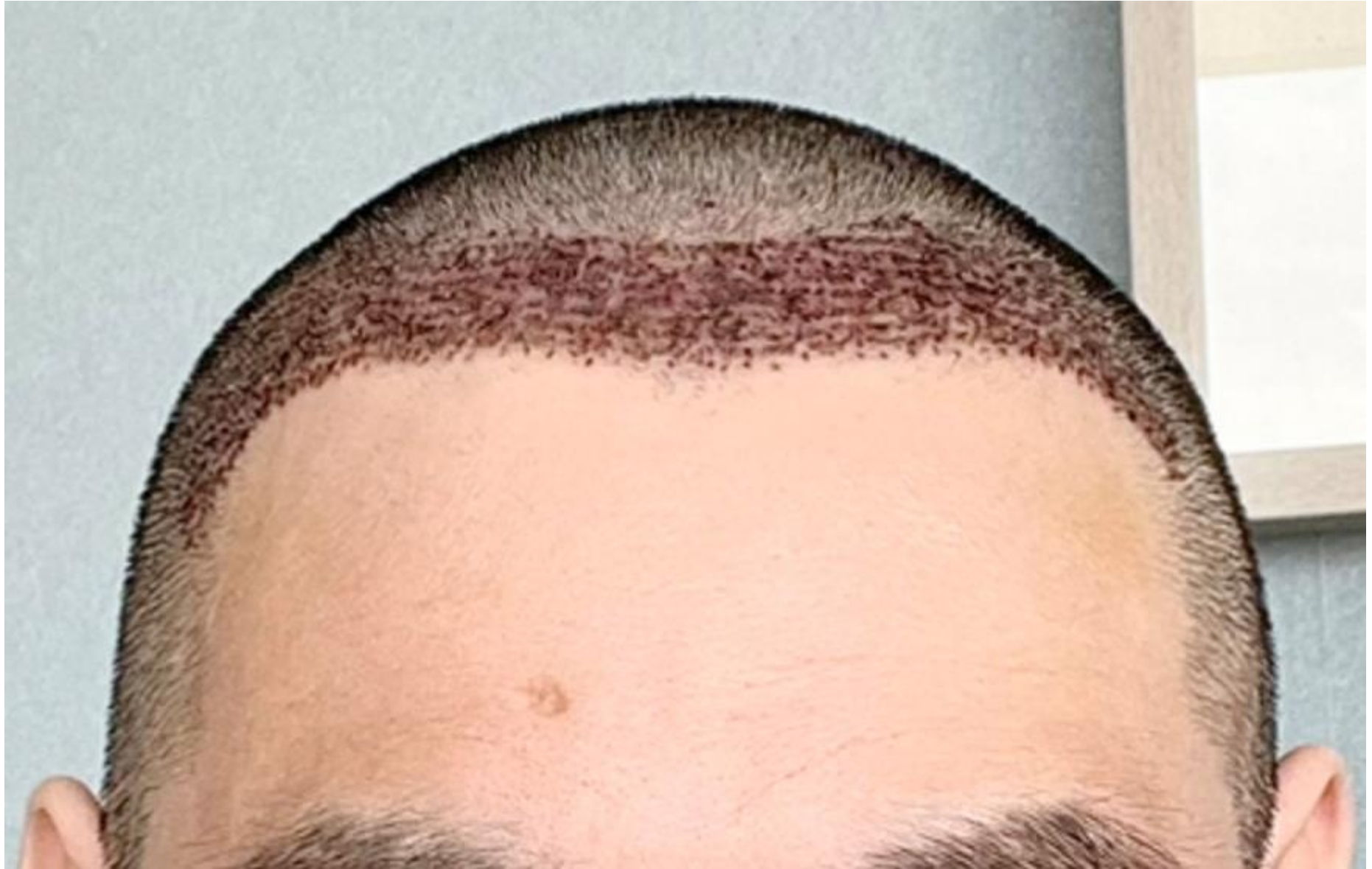

後頭部から取得した2300株

植毛前 扩大写真



植毛 3 日後 拡大写真



植毛 2 年後 拡大写真

