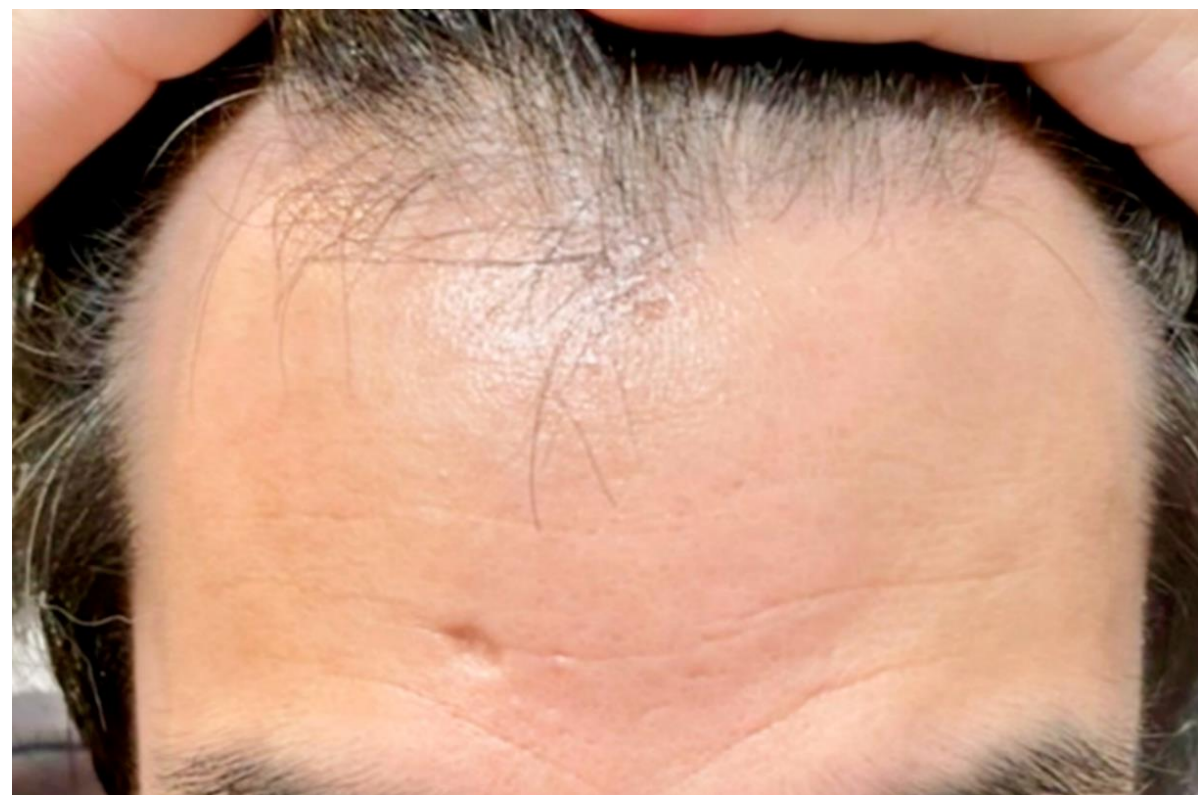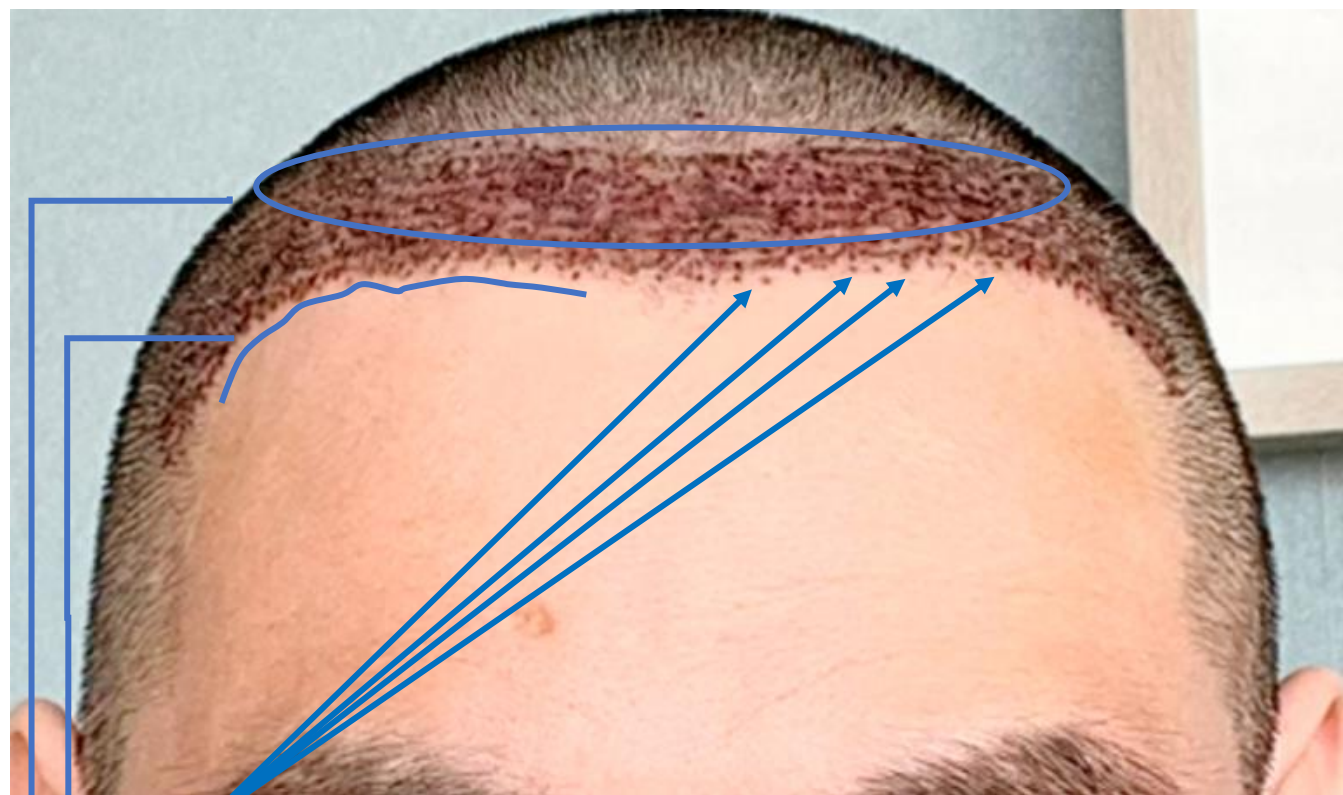


植毛前の前頭部写真



植毛手術から3日後の前頭部写真(2800株)

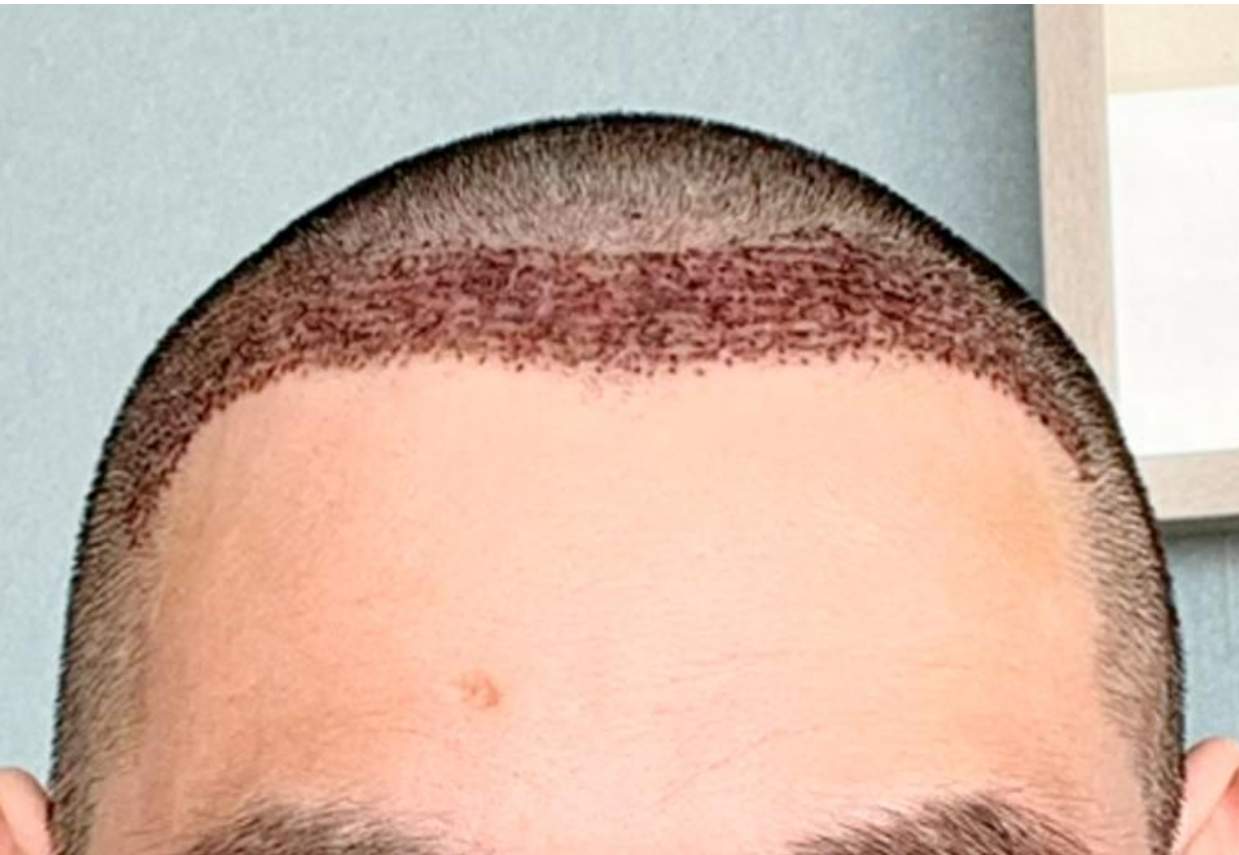

①自然な生え際になるように、生え際に適した毛根をおでこの境界線部分に配置しています。

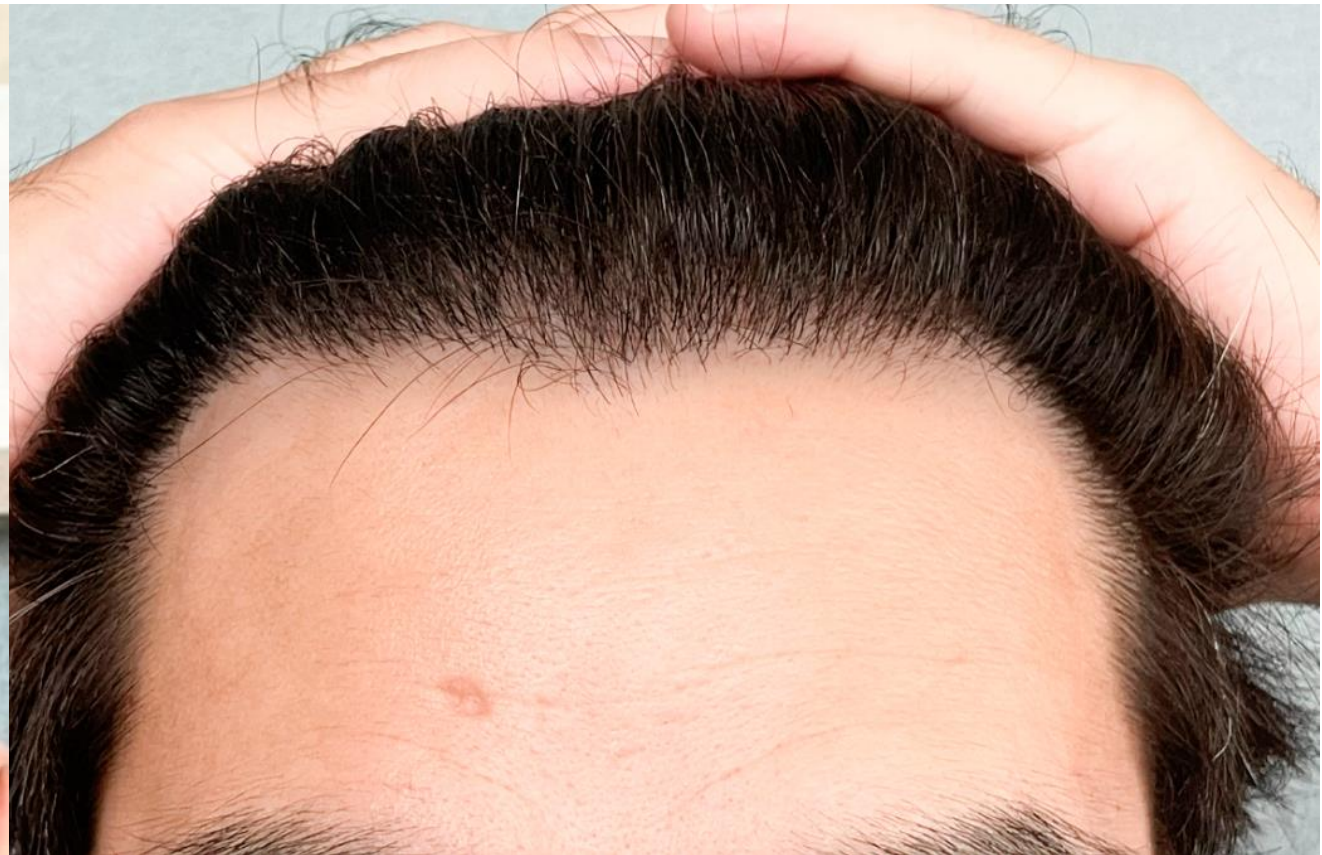②直線的（人工的）にならないように、自然な生え際のカーブを作っています。

③毛並みに沿って、高密度にぎっしりと植えられています。

植毛手術から**3日後**の前頭部写真

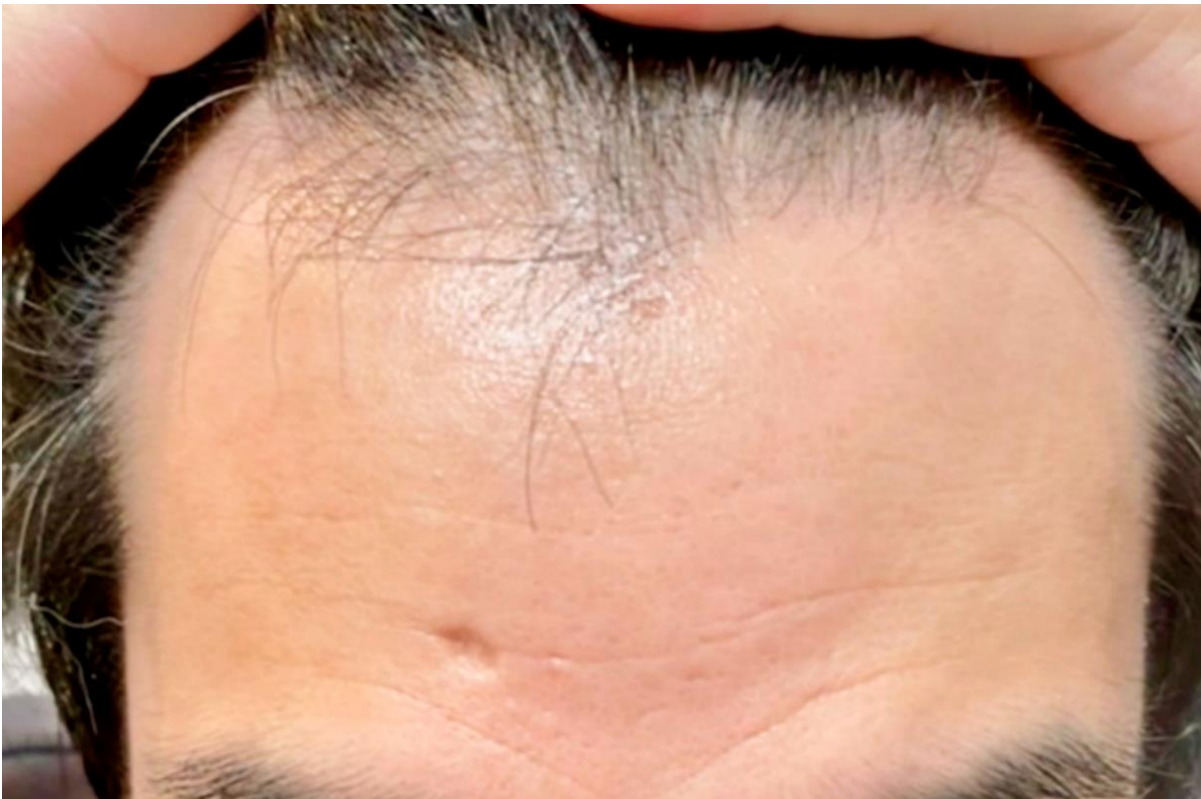

植毛手術から**2年後**の前頭部写真

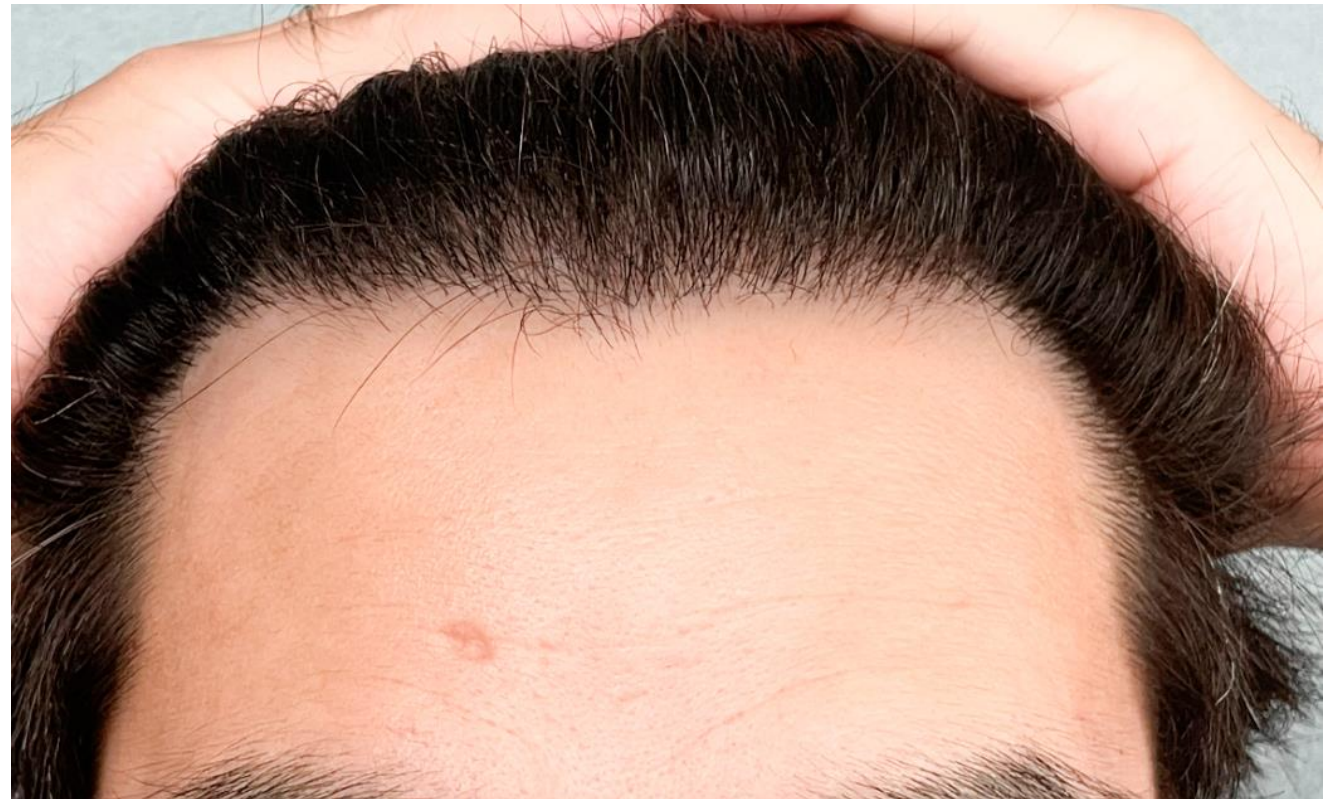

密度もしっかりあり、
とても自然な生え際になっています。

植毛前の前頭部写真



植毛手術から**2年後**の前頭部写真



比較するとM字と前頭部の
毛質が植毛前後で全く異なっています。

植毛手術から**2日後**の後頭部写真 （2800株が減った状態）

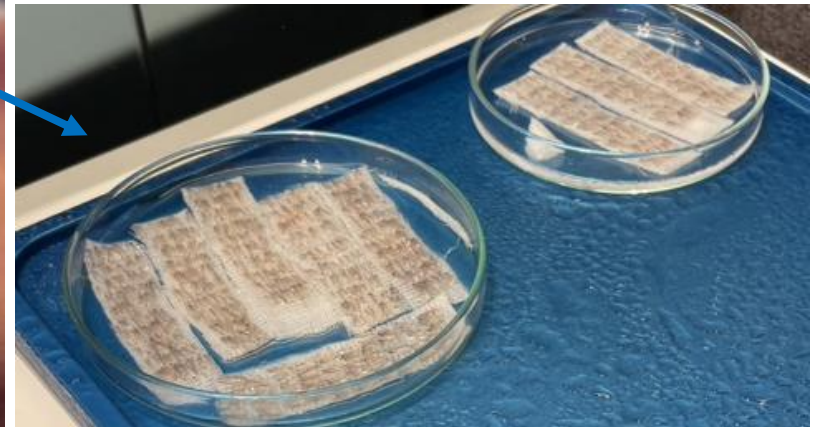
最新のDHI施術法の為
手術の2日後にもかかわらず、傷跡が全くありません。

技術が高い医師ほど手術スピードが速く、後頭部から毛根を取得してから、薄毛部分に植えるまでの時間が短いです。

取得した毛根は空気に触れる時間が長くなると定着率が低下する為、定着率向上の為にもスピードは重要です。

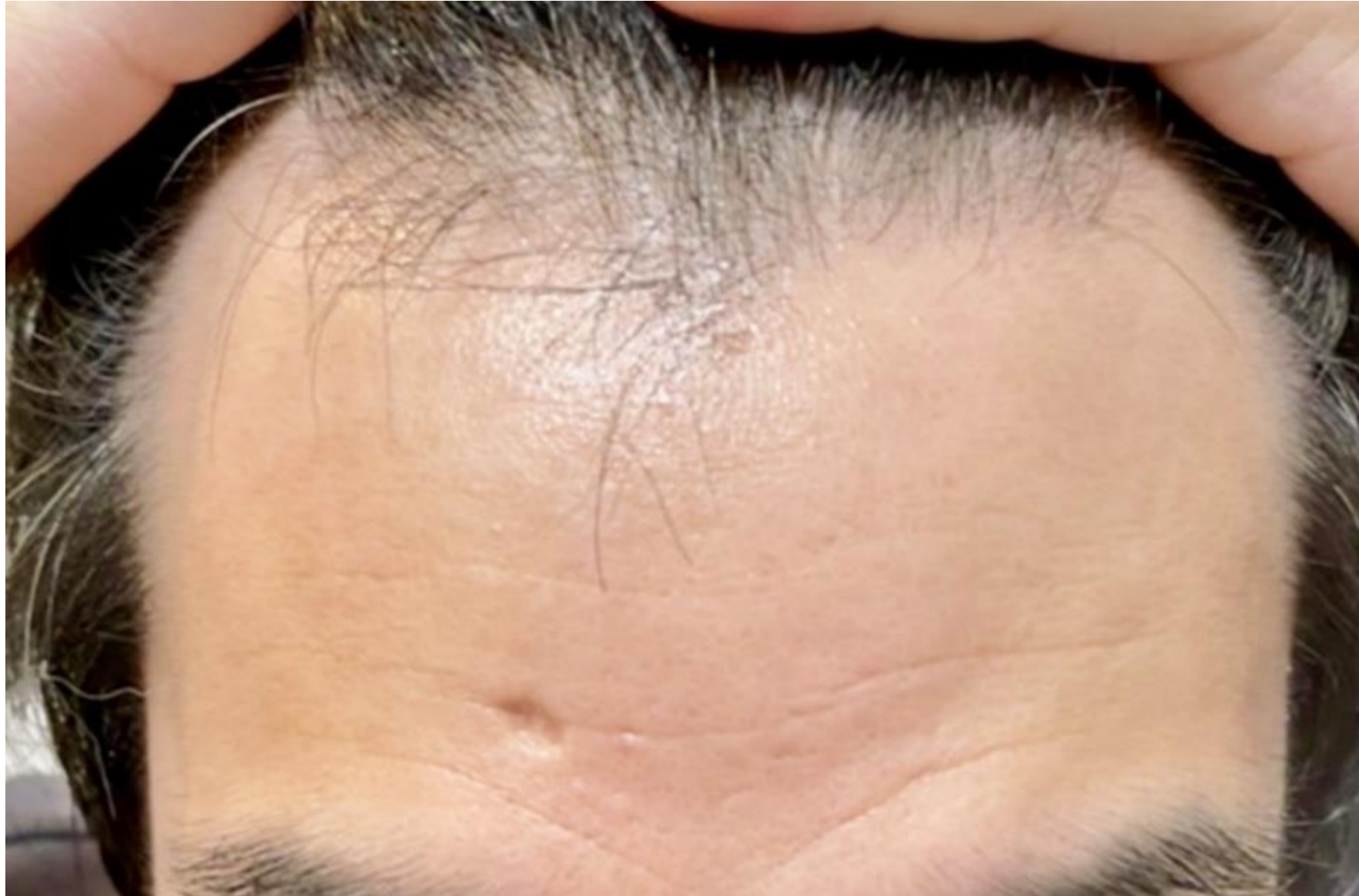後頭部に全く傷跡がないのは、素早くそして正確に毛根の取得を行い、頭皮への負担を最小限に抑えている証拠です。

2800株（毛根）

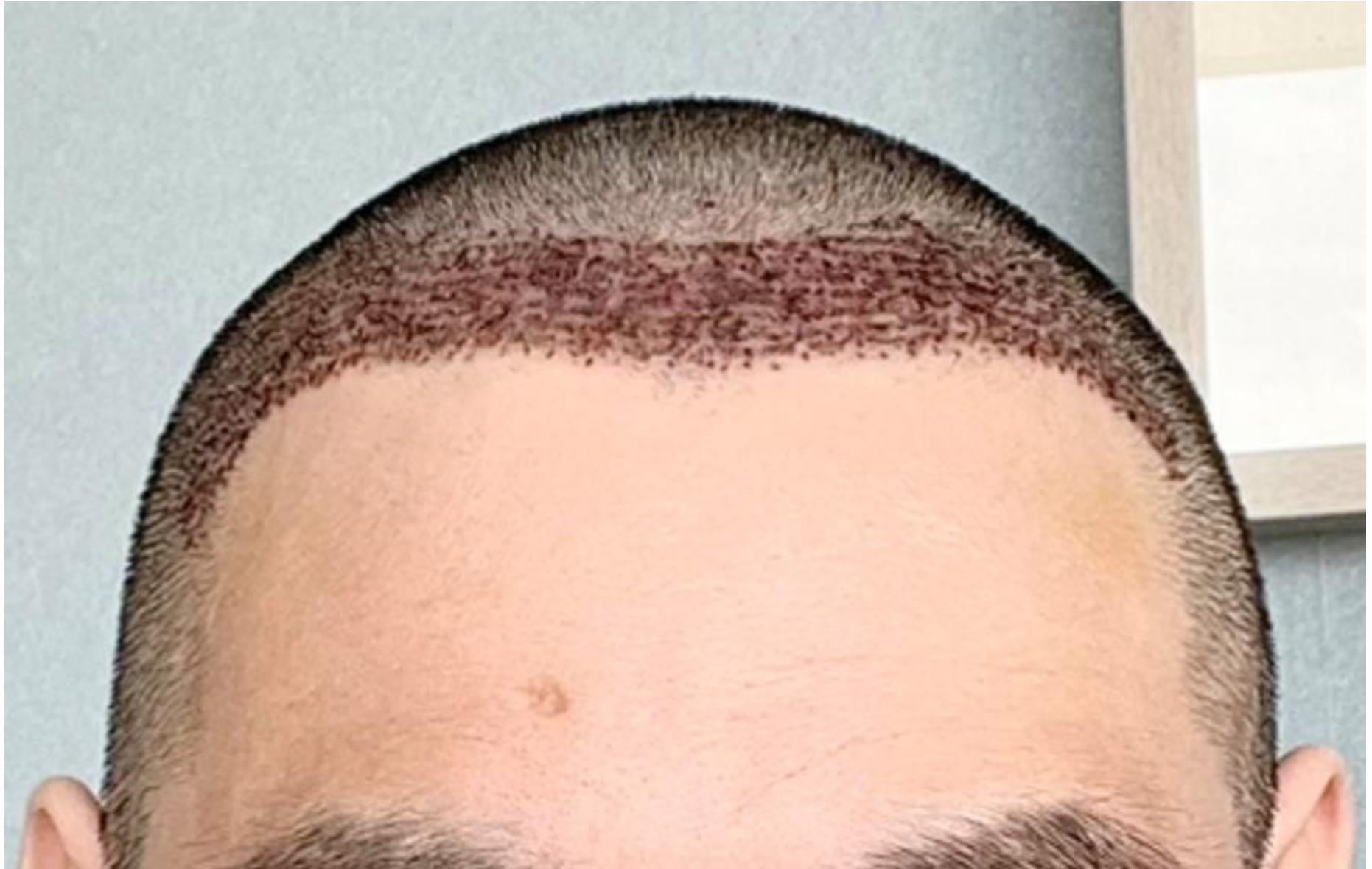

後頭部から取得した2800株

植毛前 扩大写真



植毛 3 日後 拡大写真



植毛 2 年後 拡大写真

